

Ambliopia ed excicludeviazione Case report

Dott. A. Frattolillo*, Dott. M. Del Borrello*, Dott. F. Sperti*, Prof. C. Schiavi**
*Ospedale San Martino Belluno
**Università Bologna Ospedale S.Orsola Malpighi

AIS 2012 Modena

Storia clinica

Bimba di 8 anni

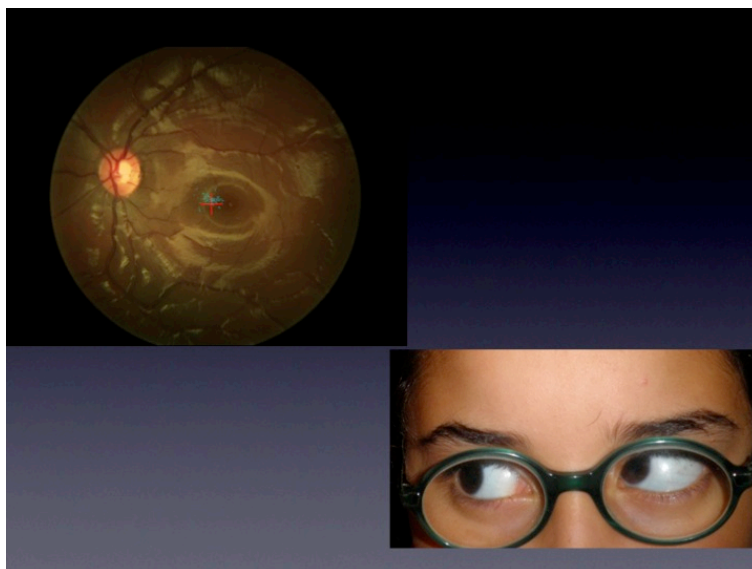
Visus OD: 10/10 (+2 sf)

Visus OS: 3/10 (+2,5 sf)

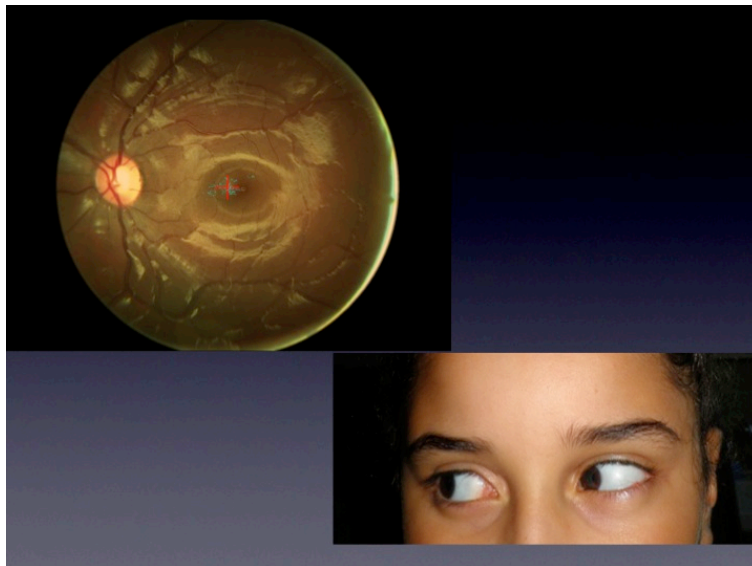
lang assente

Luci di worth: soppressione di OS

Sottoposta a terapia anti ambliopica dall'età di 4 anni senza
risultati



Sottoposta a chirurgia dello strabismo:
recessione del piccolo obliquo di OS.



Risultati a 7 gg dalla chirurgia

Visus OD: 10/10 (+2 sf)

Visus OS: 9/10 (+2,5 sf)

lang presente

Luci di worth: visione binoculare

| Pz | Visus pre | Visus post | Lang pre | Lang post | L W pre | L W post | Età |
|-----|-----------|------------|----------|-----------|---------|----------|-----|
| H S | 3/10 | 9/10 | - | + | sop | vbs | 8 |
| M C | 4/10 | 8/10 | - | + | sop | vbs | 9 |
| B G | 3/10 | 9/10 | - | + | sop | vbs | 6 |
| M G | 5/10 | 10/10 | - | + | sop | vbs | 5 |

Visione binoculare con fissazione bifoveolare e successiva comparsa e/o accentuazione della ciclodeviazione che ha portato ad una soppressione dell'occhio ciclodeviato con riduzione del visus ed assenza della visione binoculare.